

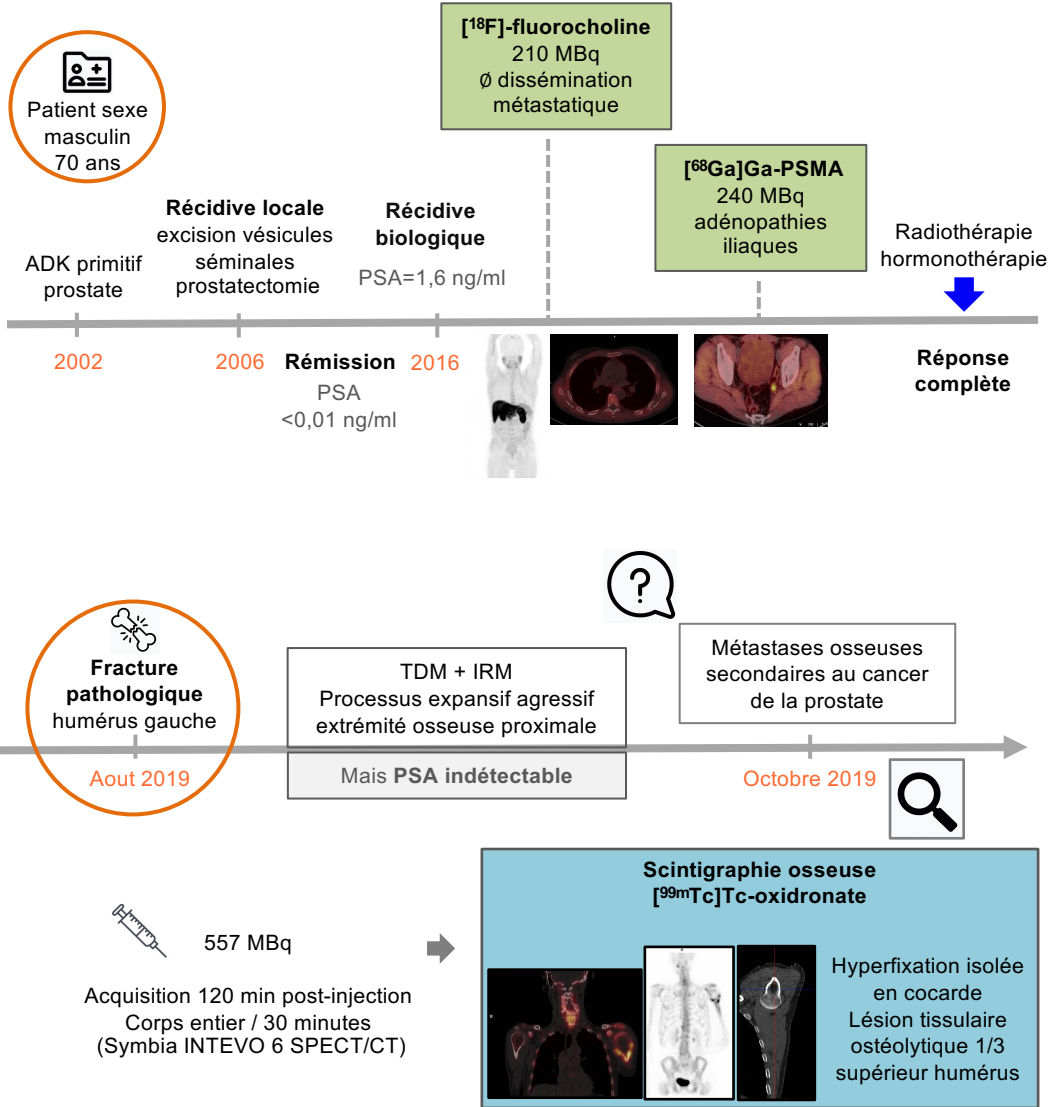
# Révélation fortuite par scintigraphie TEMP/TDM d'une tumeur osseuse à cellules géantes

Auteurs : O. Nachar<sup>1</sup>, A. Moyon<sup>1</sup>, V. Nail<sup>1</sup>, F. Royere<sup>1</sup>, S. Gabriel<sup>2</sup>, B. Guillet<sup>1</sup>, P. Garrigue<sup>1</sup>

<sup>1</sup> Radiopharmacie, Hôpital Nord, AP-HM

<sup>2</sup> Service médecine nucléaire, AP-HM

## Contexte



## Conclusion

Tumeurs à cellules géantes (TCG)

- tumeurs bénignes rares
- tumeurs ostéolytiques des épiphyses des os longs
- révélées par fractures pathologiques
- douleur localisée non spécifique + tuméfaction péri articulaire

Biopsie confirme diagnostic de TCG  
Résection + rééducation fonctionnelle avec récupération totale

**Contribution essentielle de l'imagerie TEMP/TDM aux biphosphonates dans le diagnostic d'un cas rare de tumeur osseuse**